

# **ENFERMEDADES DEL PERICARDIO**

**CLASE DE POSTGRADO 2018**

**Dra. Gloria Rieppi**

**Ex Prof. Agreg. de Medicina Intensiva**

**Facultad de Medicina**

**Universidad de la República**

Es necesario completar el conocimiento del tema con la lectura del capítulo Enfermedades del pericardio p. 777

*En: Medicina Intensiva Cardiovascular 3ª. Edición 2010*

*Se realizarán solo algunas consideraciones sobre el tema*

*y*

*presentación de casos clínicos*

# ETIOLOGÍA

- PERICARDITIS AGUDA IDIOPÁTICA O NO ESPECÍFICA
- PERICARDITIS DE ORIGEN INFECCIOSO
- PERICARDITIS EN EL SIDA
- PERICARDITIS DE CAUSA NO INFECCIOSA
- DERRAME PERICÁRDICO NO INFLAMATORIO
- NEUMOPERICARDIO

## PERICARDITIS AGUDA IDIOPÁTICA O NO ESPECÍFICA

- La más frecuente
- En general curso benigno y autolimitado
- Menos frecuente: recurrente, constricción (excepcional taponamiento)
- DIAGNÓSTICO:  
Síntomas inflamatorios, sin causa identificable, que mejora con reposo y AINE

# ETIOLOGÍA

- PERICARDITIS AGUDA IDIOPÁTICA O NO ESPECÍFICA
- PERICARDITIS DE ORIGEN INFECCIOSO
- PERICARDITIS EN EL SIDA
- PERICARDITIS DE CAUSA NO INFECCIOSA
- DERRAME PERICÁRDICO NO INFLAMATORIO
- NEUMOPERICARDIO

## PERICARDITIS DE ORIGEN INFECCIOSO

Infrecuentes aún en inmunodeprimidos

- Virales
  - Viremia (enterovirus): pericardio afectado por vía hematológica
  - Posiblemente muchas serán catalogadas como idiopáticas
  - Habitualmente miopericarditis (puede recurrir)
- Bacterianas
- Micóticas
- Parasitarias

# ETIOLOGÍA

- PERICARDITIS AGUDA IDIOPÁTICA O NO ESPECÍFICA
- PERICARDITIS DE ORIGEN INFECCIOSO
- PERICARDITIS EN EL SIDA
- PERICARDITIS DE CAUSA NO INFECCIOSA
- DERRAME PERICÁRDICO NO INFLAMATORIO
- NEUMOPERICARDIO

## PERICARDITIS EN EL SIDA

- En el 16 a 40% de los pacientes con SIDA
- Más frecuente idiopático
- Otras (bacterianas, micótica, viral, TBC, neoplásica -linfoma, Kaposi-)



# ETIOLOGÍA

- PERICARDITIS AGUDA IDIOPÁTICA O NO ESPECÍFICA
- PERICARDITIS DE ORIGEN INFECCIOSO
- PERICARDITIS EN EL SIDA
- PERICARDITIS DE CAUSA NO INFECCIOSA
- DERRAME PERICÁRDICO NO INFLAMATORIO
- NEUMOPERICARDIO

## PERICARDITIS DE CAUSA NO INFECCIOSA

- Endocarditis infecciosa
- Infarto agudo de miocardio
  - Epistenocárdica (dolor intenso y fiebre al 2º – 5º día del IAM)
  - Síndrome de Dressler
- Post- cirugía cardíaca: dolor y roce 3ª.-6ª. semana (autoinmune?). Más frec. en reemplazo valvular. En RVM quedan con AAS.
- Urémica
- Neoplásica
- Post-radioterapia
- Enfermedades del colágeno
- Hipotiroidismo
- Enfermedades inflamatorias del intestino
- Inducida por drogas: fármacos antineoplásicos, comitoína, etc

# ETIOLOGÍA

- PERICARDITIS AGUDA IDIOPÁTICA O NO ESPECÍFICA
- PERICARDITIS DE ORIGEN INFECCIOSO
- PERICARDITIS EN EL SIDA
- PERICARDITIS DE CAUSA NO INFECCIOSA
- DERRAME PERICÁRDICO NO INFLAMATORIO
- NEUMOPERICARDIO

## DERRAME PERICÁRDICO NO INFLAMATORIO

- Rotura en IAM ó de aneurisma de aorta (o de art. coronaria)
- POCC
  - Inmediato: hemopericardio o hemomediastino
  - Pericarditis constrictiva con derrame: a semanas o años
- Trauma
- MP o catéteres venosos
- Sobrecarga auricular derecha (aumento crónico). Mec hemodinámico.
- Síndrome hidropígeno: trasudados en general no repercusión hemodinámica

# ETIOLOGÍA

- PERICARDITIS AGUDA IDIOPÁTICA O NO ESPECÍFICA
- PERICARDITIS DE ORIGEN INFECCIOSO
- PERICARDITIS EN EL SIDA
- PERICARDITIS DE CAUSA NO INFECCIOSA
- DERRAME PERICÁRDICO NO INFLAMATORIO
- NEUMOPERICARDIO

# ENFERMEDAD PERICÁRDICA

## FORMAS DE PRESENTACIÓN

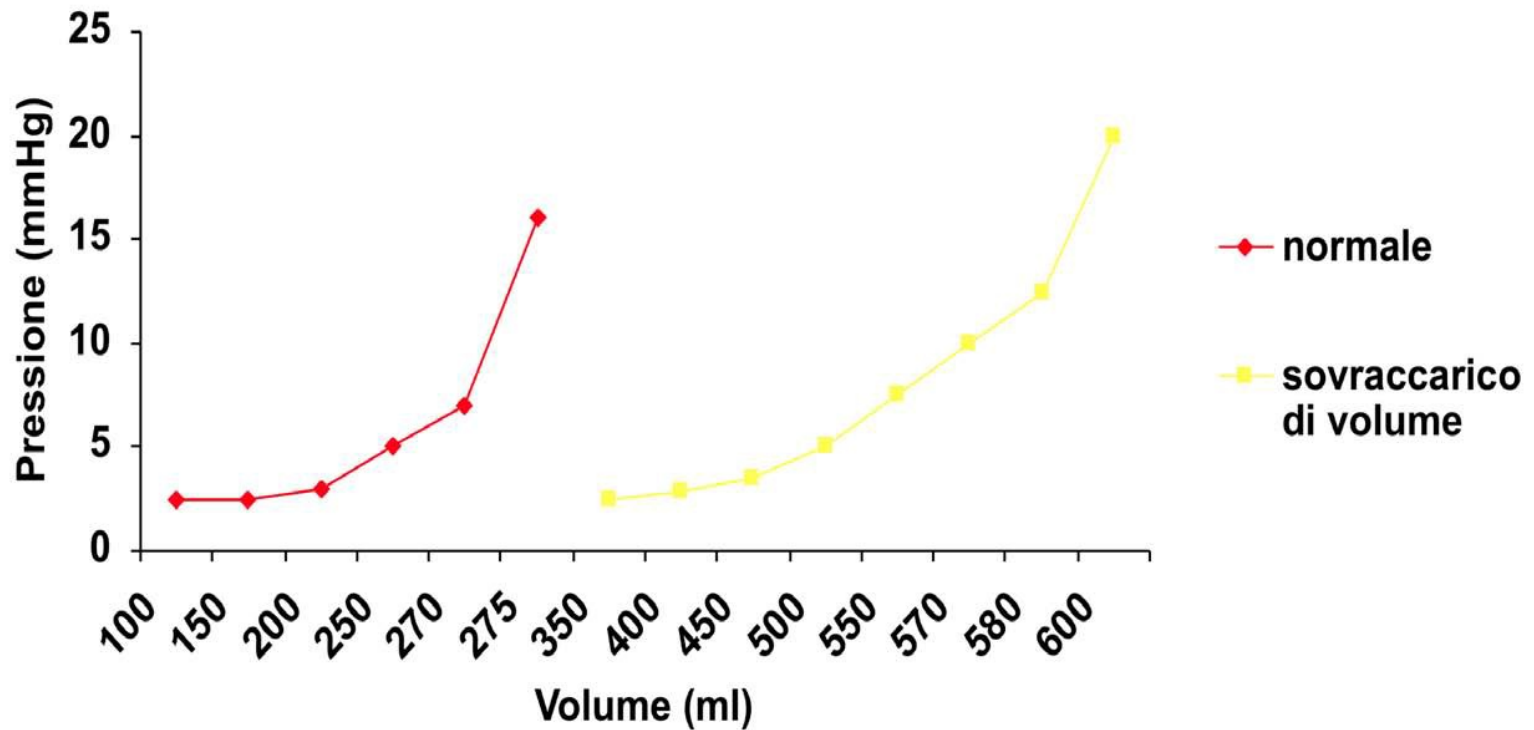
- PERICARDITIS AGUDA
- PERICARDITIS RECURRENTE
- TAPONAMIENTO CARDIACO
- DERRAME PERICÁRDICO CRÓNICO SIN COMPRESIÓN
- PERICARDITIS CON DERRAME Y CONSTRICCIÓN
- PERICARDITIS CONSTRICTIVA

# ENFERMEDADES DEL PERICARDIO

## SÍNTOMAS Y SIGNOS

- PERICARDITIS:
  - Dolor precordial: más frecuente
  - Roce pericárdico: patognomónico pero no siempre auscultable (aparece y desaparece en la evolución).
- DERRAME PERICARDICO
  - Compresión de estructuras adyacentes
  - Repercusión hemodinámica: volumen y velocidad de instalación
- TAPONAMIENTO Y PERICARDITIS CONSTRICTIVA
  - Congestión venosa sistémica
  - Reducción del volumen sistólico
  - Efectos respiratorios sobre el llenado ventricular

# CURVA PRESIÒN – VOLUMEN DEL PERICARDIO





# DIAGNÓSTICO ETIOLÓGICO

Las siguientes consideraciones permiten el diagnóstico etiológico de pericarditis en el 50% de los casos:

- Historia que incluya antecedentes patológicos y tratamientos
- Enfermedad subyacente conocida: es probable ese origen
- Examen clínico completo
- Exámenes de laboratorio: perfil hormonal tiroideo, anticuerpos antinucleares

Examen de líquido pericárdico:

- Difícil diferenciar inflamatorio de no inflamatorio (LDH, prot., etc.)
- Antígeno reumatoideo, células LE, células neoplásicas
- Directo con Gram poco sensible, cultivo.
- Para BK: deaminasa de adenosina, técnica de PCR (genexpert®)
- Biopsia

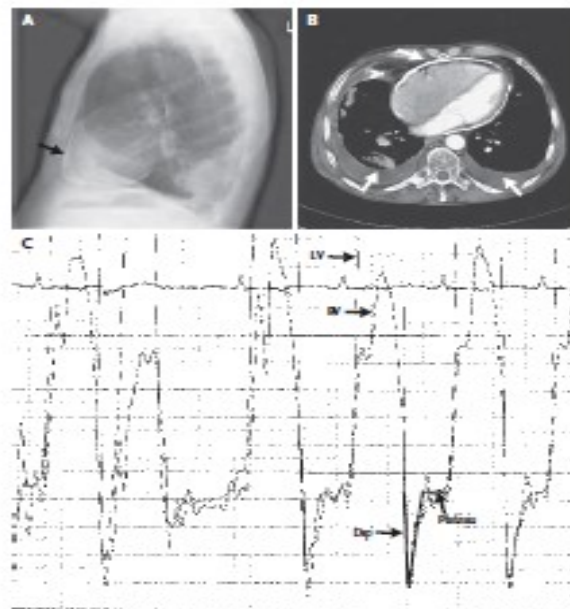
# ESTUDIOS POR IMÁGENES

## RX DE TÓRAX

- Más de 250 cc. se agranda la silueta cardiaca (no específico)
- Derrame de instalación rápida: silueta normal
- Silueta en “botellón de agua”
- Derrame pleural izquierdo orienta a enf. pericárdica (no específico)
- Rx de perfil: en pericarditis constrictiva 60% de calcificaciones

## IMAGES IN CLINICAL MEDICINE

## Cardiac Constriction Due to a Calcified Pericardium



Sven Mobius-Winkler, M.D.  
Claudia Walther, M.D.

University of Leipzig Heart Center  
04209 Leipzig, Germany  
sven.mobius@medizin.uni-leipzig.de

**A** 66-YEAR-OLD MAN WAS EVALUATED FOR RECURRENT CARDIAC DECOMPENSATION AND A 2-YEAR HISTORY of worsening heart failure. Physical examination revealed distention of the jugular vein with Kussmaul's sign, spider nevi, and bilateral leg edema. New York Heart Association class IV heart failure was diagnosed. He had had pulmonary tuberculosis approximately 60 years earlier. Chest radiography revealed severe calcification of the pericardium (thickness, 6 mm) (arrow, Panel A), and computed tomography revealed bilateral pleural effusion (arrows, Panel B). Fluoroscopy and echocardiography confirmed the diagnosis of severe constrictive pericarditis with only a small anterior region of the pericardium free of calcification. Left ventricular systolic function was preserved. Hemodynamic measurement showed equalization of the diastolic pressure in all four chambers (left ventricle [LV]: systolic pressure, 98 mm Hg; early diastolic pressure, 0 mm Hg; and end diastolic pressure, 20 mm Hg; right ventricle [RV]: 53, 0, and 20 mm Hg, respectively; right atrium: 17, 15, and 14 mm Hg, respectively; and left atrium: A wave, 24 mm Hg; V wave, 27 mm Hg; mean, 16 mm Hg) with a typical "square-root configuration" of the blood pressure curve (Panel C). The patient underwent surgical pericardiectomy, which resulted in immediate normalization of cardiac function. The calcified pericardium was presumed to be due to the childhood tuberculosis infection. The patient was discharged on postoperative day 33 and remained asymptomatic 1 year later.

# ESTUDIOS POR IMÁGENES

## ECOCARDIOGRAMA

- Derrame cardiaco leve: hallazgo casual s/t mujeres añasas
- Examen más sensible para detectar derrame
- Taponamiento ecocardiográfico no es igual a taponamiento cardiaco hemodinámico

TAPONAMIENTO CARDIACO: colapso diastólico de la pared del VD, desv. tabique interventricular a izq durante la inspiración

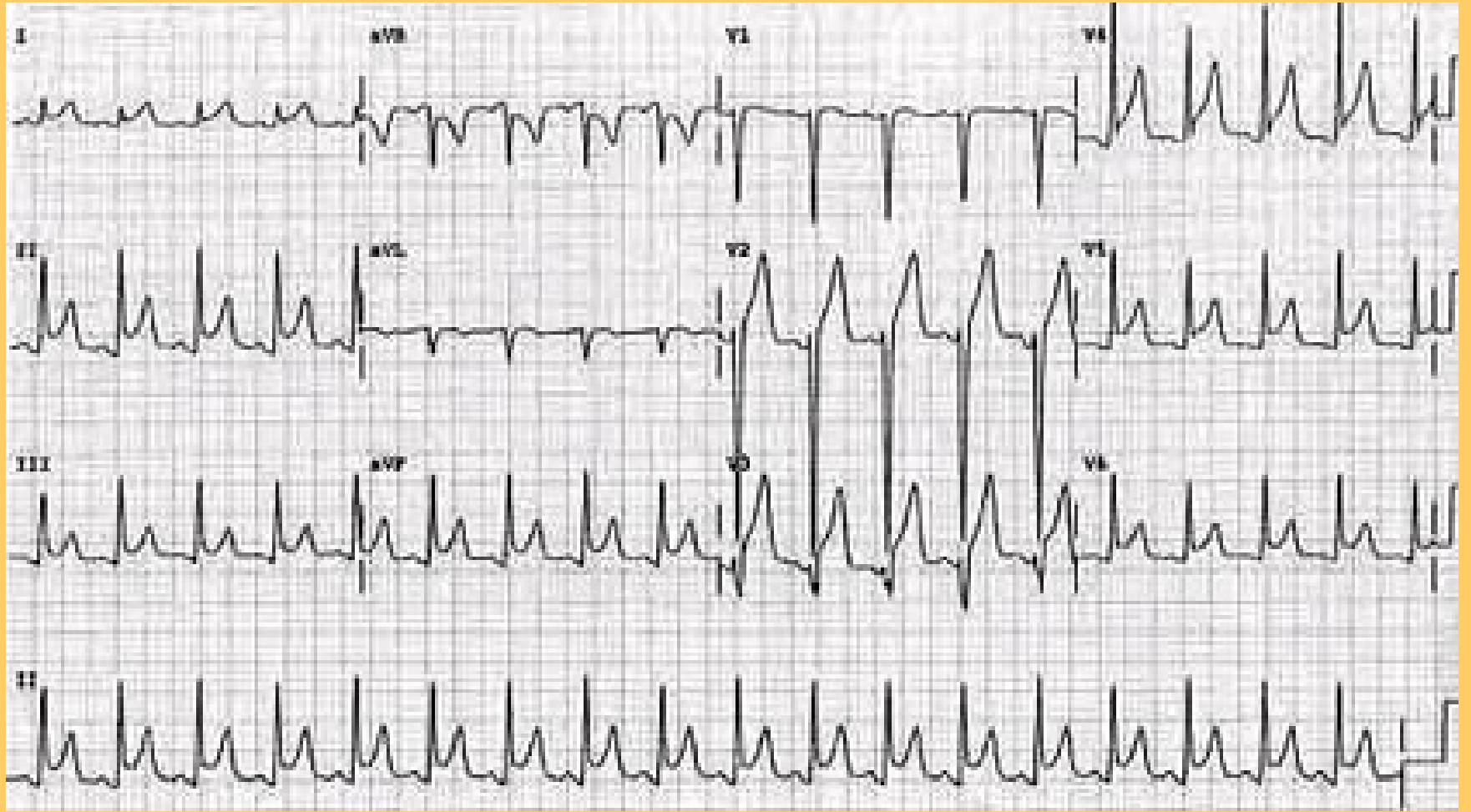
Derrames loculados: puede producir TC, a pesar de comprimir una cámara cardiaca

- TC: aumento de la velocidad del flujo tricuspídeo y pulmonar y disminución del flujo transmitral y transaórtico.
- ETE: útil para medir grosor pericárdico y en la detección de compresión sectorial

## TC y RM

# ECG PERICARDITIS

- El ECG puede orientar en el diagnóstico de pericarditis:  
Sobreelevación del ST supracóncava sobre todo en derivaciones “epicárdicas” del VI: I, II, AVL, AVF y V3 a V6.
- **Sobreelevación del PR en AVR, depresión del ST en AVR**  
ALTAMENTE SENSIBLES, A VECES LOS ÚNICOS CAMBIOS DEL ECG EN LA PERICARDITIS.
- ECG normal
- Cambios en pocas derivaciones
- Variaciones electrocardiográficas por enfermedades coexistentes





RECORDAR:

LA LÍNEA DE BASE DEL ECG ES EL INTERVALO T - P

# ECG

## DERRAME PERICARDICO Y TAPONAMIENTO CARDIACO

- Taquicardia sinusal  
FRECUENTE
- Otras arritmias:  
ENFERMEDAD CARDIACA PREVIA ó  
COMPROMISO MIOCÁRDICO CONCOMITANTE
- Bajo voltaje del QRS y onda T y voltaje normal de onda P  
SIGNO DE BAJA SENSIBILIDAD Y ESPECIFICIDAD
- Alternancia eléctrica: cambio del eje eléctrico latido a latido  
A VECES EN EL TAPONAMIENTO EN PARTICULAR NEOPLÁSICO



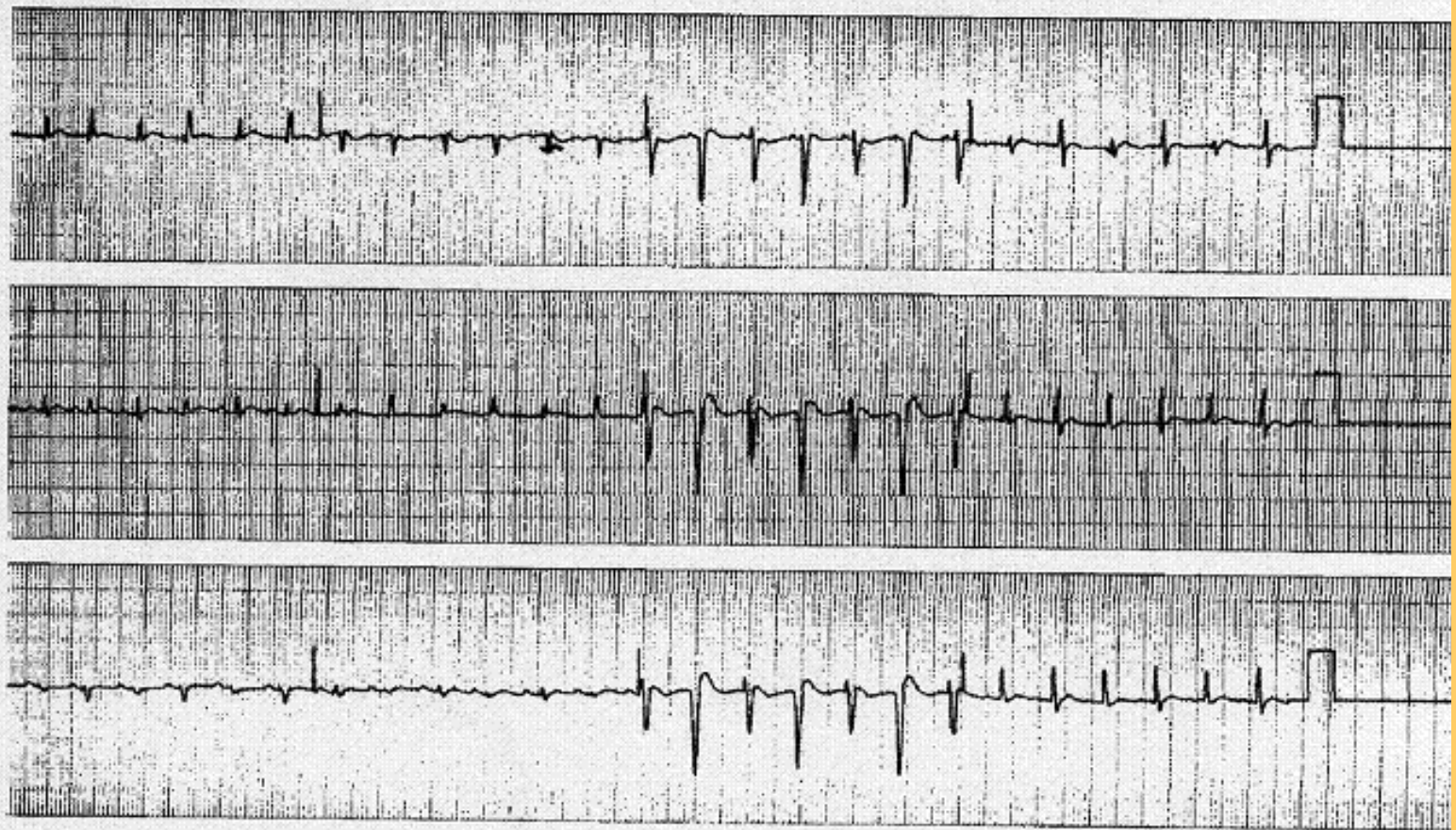


Fig 2.- Alternancia eléctrica en el taponamiento cardiaco. Tomado de: Teplinsky (11)

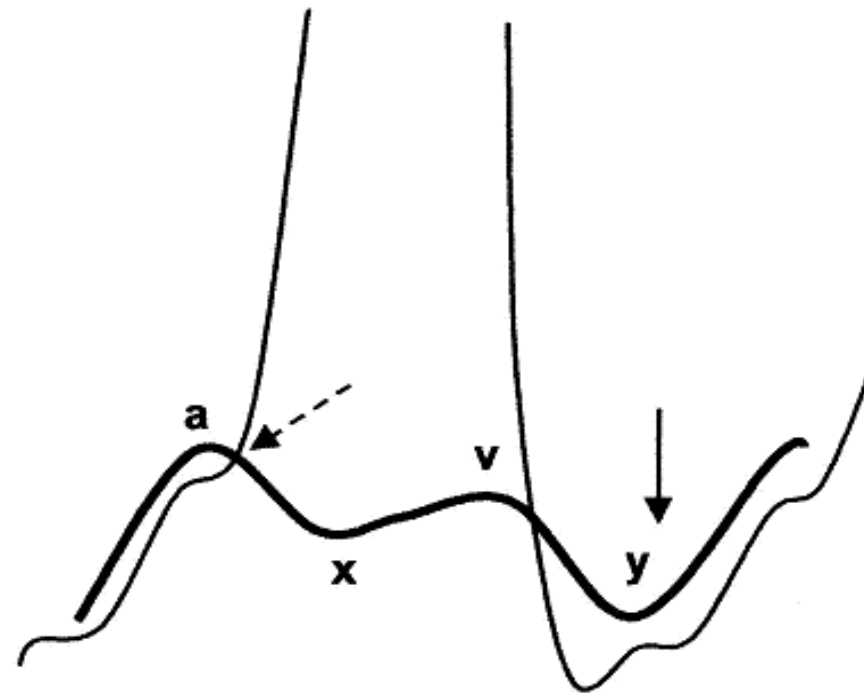


Fig.3 : Representación esquemática de las curvas de presión auricular (trazado grueso) y ventricular (trazado fino) en situación fisiológica. Trazado grueso: curva de presión auricular: onda a (contracción auricular), onda v (llenado auricular), valle y (vaciado auricular pasivo). Trazado fino: curva de presión ventricular, en fecha punteada se señala el cierre de la válvula auriculo-ventricular y fecha continua se señala el fin de llenado diastólico precoz.

## Conocer la modificaciones de las presiones intracavitarias importa para el manejo terapéutico

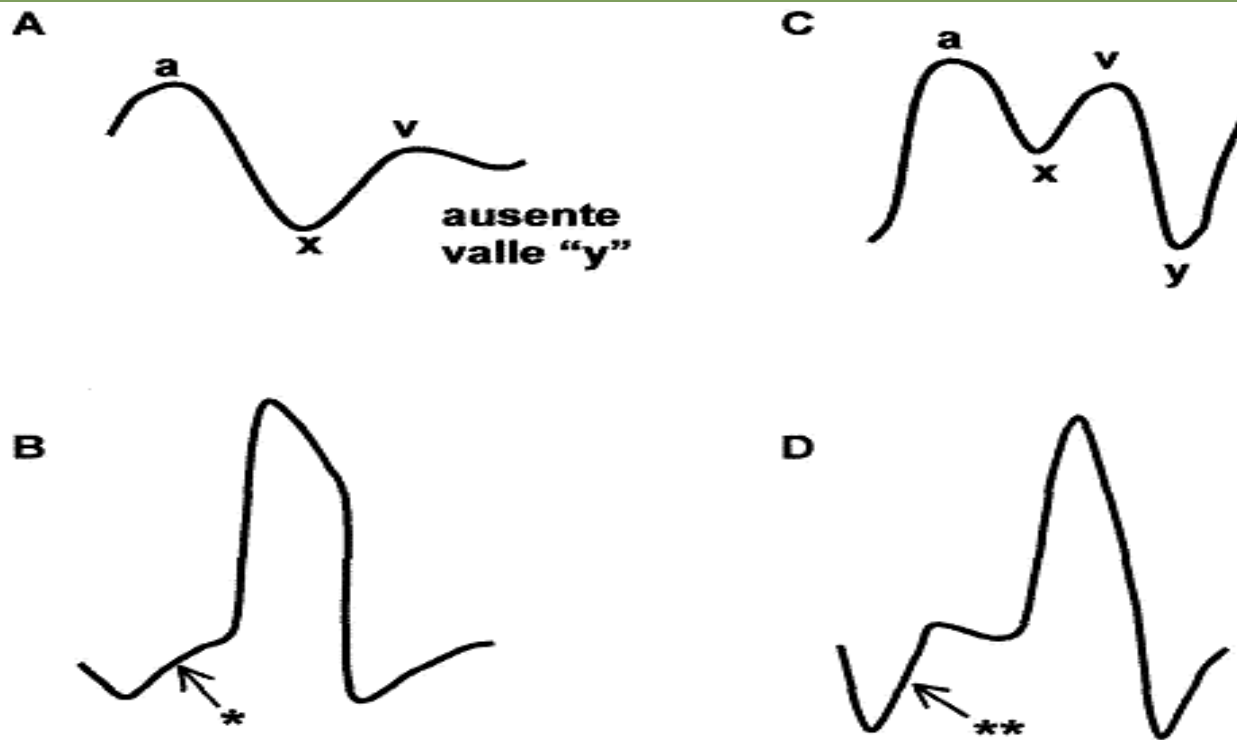


Fig 4.- Representación esquemática de las modificaciones de las curvas de presión auricular (A) y ventricular (B) en el taponamiento cardíaco y de las modificaciones de las curvas de presión auricular (C) y ventricular (D) en la pericarditis constrictiva. Las presiones auriculares y ventriculares no están a la misma escala. (\*): se observa el aumento lento de la presión diastólica ventricular y (\*\*): dip y plateau diastólico (morfología en raíz cuadrada).

# PERFIL HEMODINÁMICO TAPONAMIENTO CARDIACO

Aumento de la presión intrapericárdica depende:

VOLUMEN DEL DERRAME Y VELOCIDAD DE INSTALACIÓN

Descenso de la presión transmural (presión intracavitaria – presión intrapericárdica):

DISMINUYE EL LLENADO VENTRICULAR

Igualación de las presiones diastólicas de las cámaras cardiacas:

SIN GRADIENTE DE PRESIÓN CAPAZ DE ABRIR LA VÁLVULA TRICÚSPIDE DURANTE LA FASE PASIVA DEL LLENADO VENTRICULAR

EL LLENADO VENTRICULAR SOLO OCURRE EN LA SÍSTOLE AURICULAR: EFECTO DESVASTADOR DEL FLUTTER Y LA FIBRILACIÓN DE LA AURÍCULA.

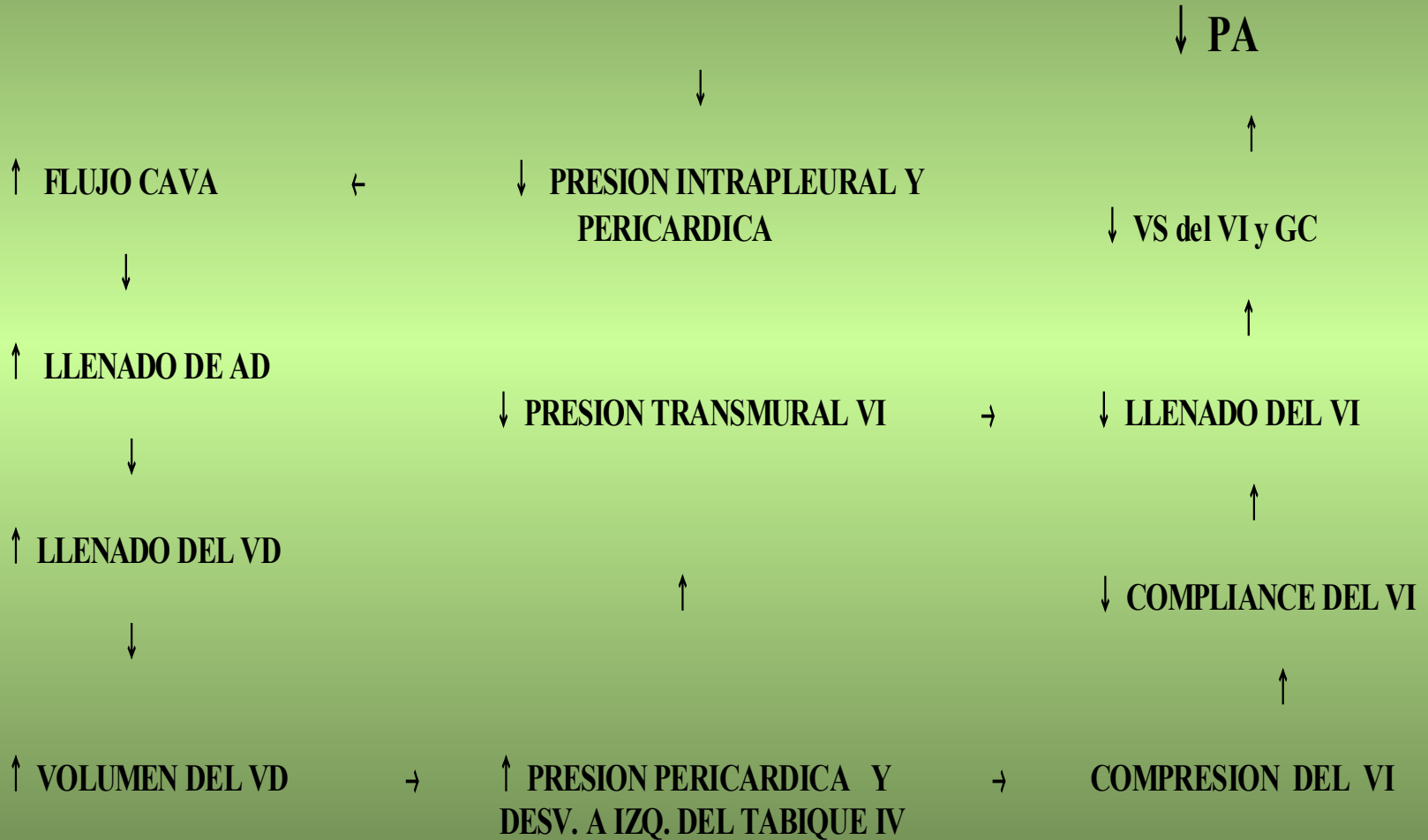
UNICAMENTE LA VENOCONTRICCIÓN Y LA DISMINUCION RELATIVA DE LA PRESIÓN INTRAPERICÁRDICA DURANTE LA INSPIRACIÓN PERMITEN CIERTO GRADO DE LLENADO.

**MANTENER EL RETORNO VENOSO Y LA CONTRACCIÓN AURICULAR**

**MECANISMO DEL PULSO PARADOJAL**

**Ventilación espontánea**

**INSPIRACION**



# Hemodinamia en taponamiento en comunicación interauricular (CIA)

- Ausencia de pulso paradojal
- El aumento del retorno venoso sistémico en la inspiración en lugar de sobrecargar el ventrículo derecho es cortocircuitado a la AI, por lo que no se produce la variación respiratoria de las diferencias de presión entre las venas pulmonares y las sistémicas. El aumento inspiratorio del volumen del corazón derecho a expensas del izquierdo queda abolido por el shunt

Conocer la modificaciones de las presiones intracavitarias importa para el manejo terapéutico

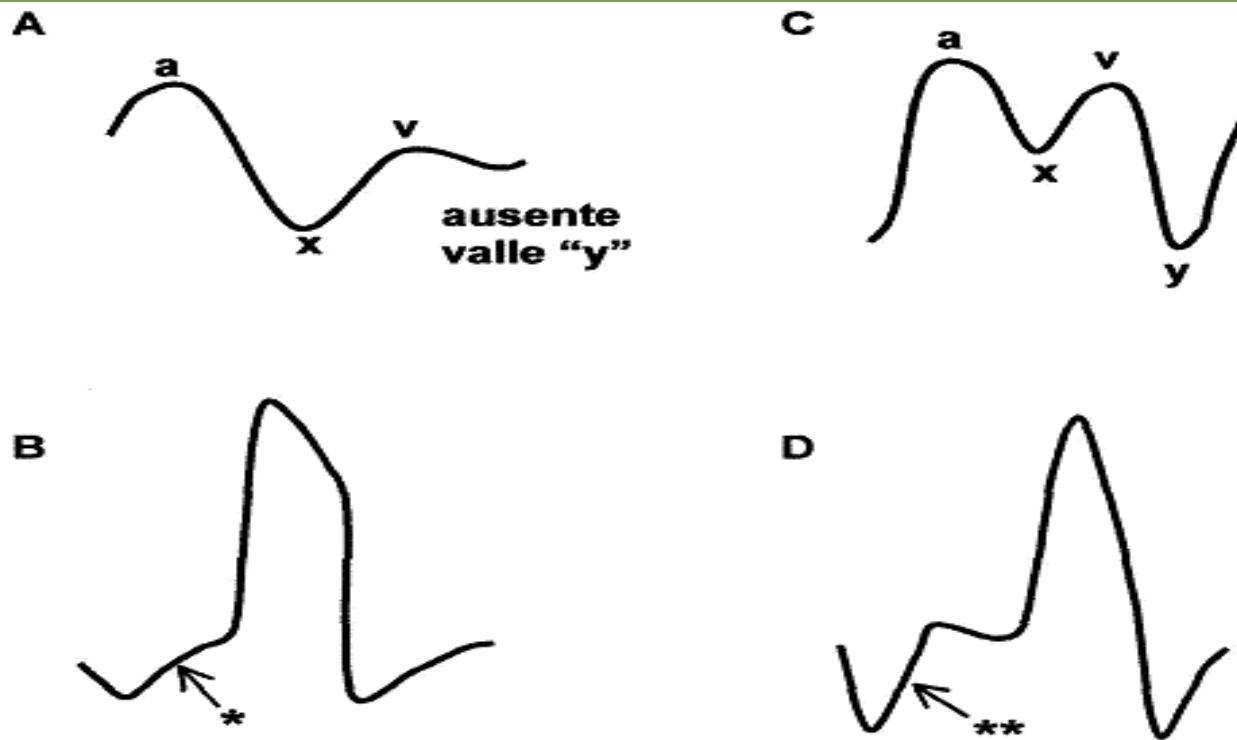


Fig 4.- Representación esquemática de las modificaciones de las curvas de presión auricular (A) y ventricular (B) en el taponamiento cardíaco y de las modificaciones de las curvas de presión auricular (C) y ventricular (D) en la pericarditis constrictiva. Las presiones auriculares y ventriculares no están a la misma escala. (\*): se observa el aumento lento de la presión diastólica ventricular y (\*\*): dip y plateau diastólico (morfología en raíz cuadrada).

# PERFIL HEMODINÁMICO PERICARDITIS CONSTRICTIVA

El pericardio encierra al corazón “como en una caja rígida”

LIMITE EN LA DISTENSIBILIDAD VENTRICULAR

Llenado ventricular en la diástole precoz con aumento brusco de la presión ventricular

IMAGEN EN “RAIZ CUADRADA” DE LA CURVA DE PRESIÓN VENTRICULAR (DIP-PLATEAU)

Muy poco llenado adicional del ventrículo en los últimos dos tercios del llenado ventricular

Brusco vaciado auricular pasivo rápido descenso del valle “y”

Sístole auricular (el ventrículo alcanza el límite de la distensibilidad): la presión auricular aumenta y cae luego rápidamente.

MORFOLOGÍA CARACTERÍSTICA DE “M” DE LA CURVA DE PRESIÓN AURICULAR



# Signo de Kussmaul

Aumento de la PVC durante la inspiración

- No es exclusivo de la constricción pericarditis: no suele verse en el taponamiento cardiaco.
- Fisiopatología no clara:
  - Variaciones bruscas de la presión venosa yugular (cuando la PVC está elevada) cuando en la inspiración aumenta el retorno venoso.

DIAGNÓSTICO DIFERENCIAL ENTRE PERICARDITIS CONSTRICTIVA Y MIOCARDIOPATÍA RESTRICTIVA PUEDE SER DIFÍCIL.

# CONCEPTOS IMPORTANTES

- La enfermedad pericárdica no contraindica el uso de anticoagulantes
- En la enfermedad pericárdica con compromiso hemodinámico es necesario infundir volumen para mantener presiones de llenado elevadas
- Pericardiocentesis no para diagnóstico etiológico
  - excepciones: sospecha purulenta, TBC, derrame severo crónico
- Pericardiocentesis: se puede realizar de emergencia en **taponamiento no traumático** y como medida de salvataje (20cc – 50cc)
- Pericardiocentesis dirigida por ecocardiografía disminuye el riesgo de lesión miocárdica: **no lo elimina**

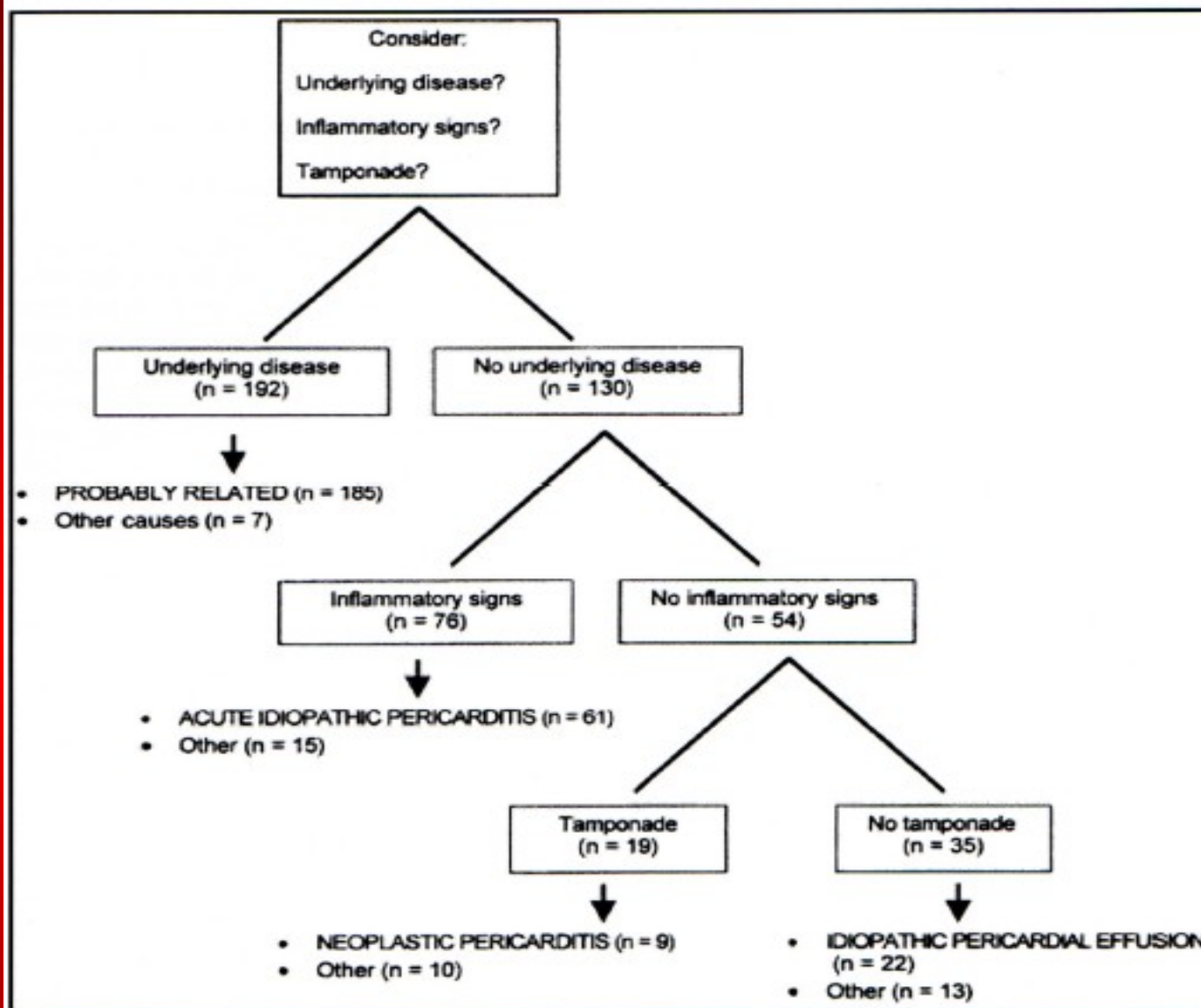


Figure 1. The initial approach to the diagnosis of moderate and severe pericardial effusions. At the bottom of each branch, the most likely etiologic category is depicted in capital letters. For each category, the number of patients seen in our study is provided. Other causes should be considered on the basis of clinical findings.

## Algoritmo diagnóstico en derrames pericardicos de moderados a severos

# CONCEPTOS IMPORTANTES

## DERRAME PERICÁRDICO MODERADO A SEVERO

- Si el paciente tiene una enfermedad subyacente conocida es probable que la enfermedad del pericardio tenga ese origen.
- Si no tiene enfermedad subyacente conocida, la probabilidad del origen del derrame pericardico depende de si el paciente tiene signos inflamatorios concomitantes o no, **en particular el dolor torácico.**
- **Si tiene síntomas inflamatorios: en primer lugar el derrame es secundario a una pericarditis aguda idiopática.**
- **Si no tiene signos y síntomas inflamatorios y no tiene taponamiento, en primer lugar plantear una pericarditis idiopática crónica y si tiene taponamiento una pericarditis neoplásica**

# Casos clínicos

Curso de postgrado de Medicina Intensiva  
2018


# CASO CLÍNICO 1

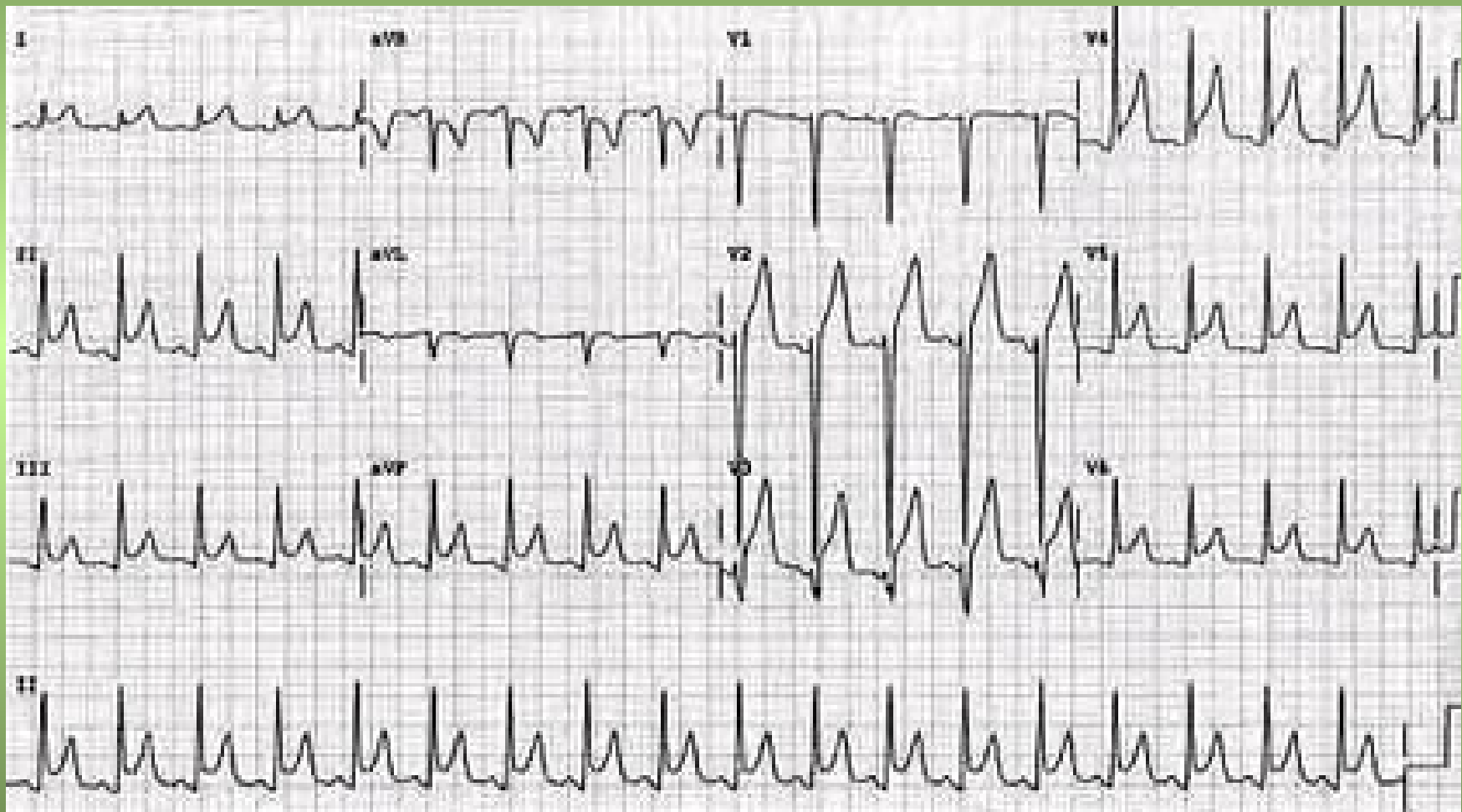
- Paciente de 23 años AP s/p
- MC: dolor retroesternal
- Despierta de la siesta por intenso dolor retroesternal
  
- 5 días atrás consulta en policlínica por deposiciones diarreicas y vómitos. El cuadro digestivo retrocede rápidamente. Se interpreta asociado a trasgresión dietética. Persiste con “malestar general”

Examen: paciente lúcido, dolorido, sin síndrome neurovegetativo, con PA 120/80 mmHg y buena perfusión periférica.

- CV: ritmo regular de 88 cpm, no soplos.
- PP: examen normal
- Tórax: sin lesiones ni dolor parietal

ECG: ritmo sinusal de 88 cpm. PR normal, sobre elevación del segmento PR en AVR. QRS s/p. Sobre elevación difusa del ST.







## CASO CLINICO 2:

52 años, sexo femenino, sin AP a destacar, intervenida de coordinación para corrección de CIA. En estudio de cateterismo y ecocardiograma presentaba signos de hipertensión pulmonar.

10° día de internación deambula.

18° día: comienza con disnea y palpitaciones; en ECG taquicardia sinusal y por momentos taquicardia supraventricular paroxística.

Reingresa a CTI: CV ritmo regular de 130 cpm, ruidos apagados, no soplos. PA 80/40 mmHg, pulsos finos, no pulso paradojal.

IY sin RHY.

ECG: taquicardia sinusal, QRS bajo voltaje, sin alt del segmento ST.

Rx de tórax: silueta cardiaca aumentada

***¿Que diagnóstico positivo y diferenciales se plantean?***

## CASO CLÍNICO 2

Ecocardiograma:

- Gran derrame pericárdico, **no hay colapso diastólico de la pared libre del VD**, movimiento paradójico del septum interventricular.
- En doppler: disminución exagerada en las velocidades de flujo mitral y aórtico, **sin alteraciones del flujo pulmonar y tricuspídeo.**

*¿Como explicaría los datos de la ecocardiografía que llaman la atención?*

## CASO CLINICO 2

*¿Cuál es la etiología del derrame?*

*¿Qué pasos diagnósticos y terapéuticos seguiría?*

## CASO CLINICO 2: Tratamiento y evolución de la paciente:

- Se realizó pericardiocentesis guiada por ecocardiografía: se drenan 1500cc.; se deja catéter por donde drenan 1000cc más.
- Citoquímico: exudado con escasos hematíes.
- Bacteriológico: cultivo estéril.
- Buena evolución.
- Ecocardiograma en policlínica a los 7 y 30 días persistiendo un leve derrame posterior.

***Caso clínico 2: publicado en PACIENTE CRÍTICO 1994; 7(3): 231***

## CASO CLÍNICO 3

- 28 años, SM . AP: s/p
- FI UCI: 20/4/2012
- AEA: un mes previo al ingreso dolor torácico anterior de tipo puntada asociado a disnea a grandes esfuerzos.
- Consulta a emergencia por progresión rápida de la disnea: CF 3-4
- 48 horas antes fiebre de 38° C axilar.
- Al ingreso polipnea de 30 rpm, bien coloreado y perfundido, RR de 100 cpm, no IY ni RHY. Periférico: pulsos presentes simétricos
- PP: síndrome en menos en base de HTIzq.
- Gasometría arterial: pO<sub>2</sub> 63 mmHg, pCO<sub>2</sub> 30 mmHg. Se inicia VMNI con disminución del trabajo respiratorio y mejoría gasométrica.
- Rx tórax frente: Cardiomegalia, sin evidencia de foco
- TC tórax: voluminoso derrame pericárdico que involucra toda la serosa con distribución libre con espesor máximo anterior de 23 mm. Fina lámina de consolidación paracardiaca izquierda que corresponde a atelectasia. Consolidación a nivel del lóbulo inferior izquierdo con broncograma aéreo. Fina lámina de derrame pleural basal izquierdo. Aumento del número de ganglios a nivel prevascular, paratraqueal y en la ventana aorto-pulmonar.

## CASO CLINICO 3      sigue.....

- Se inicia plan ATB empírico con ampicilina sulbactam y claritromicina
  - ECG: PR normal, sin alteraciones del ST. Voltajes normales.
  - Ecocardiograma TT: derrame pericárdico severo, sin repercusión hemodinámica, disfunción sistólica leve (FEVI 50%).
  
  - 22/4: se realiza ventana pericardica, extrayéndose 500-600 cc de líquido serohemático
  
  - 25/4: en apirexia, GB 7400 x mm<sup>3</sup>. Se suspende plan ATB.
- TC tórax: disminución de derrame pericardico, aumento de derrame pleural izquierdo, agrega derrame pleural derecho, atelectasia pasiva de ambos lóbulos inferiores.
- 26/4: se decide retirar drenaje pericardico que lleva más de 48 horas sin gasto. Se da alta a Cl.

## CASO CLINICO 3      sigue.....

- *¿Que exámenes pediría del líquido pericárdico?*
- *¿Que otros exámenes interesan en la búsqueda de etiología?*

## CASO CLINICO 3      sigue.....

- Líquido pericárdico:
  - No se hace bioquímica por ser hemorrágico
  - Citológico: características de un exudado inflamatorio crónico
  - Bacteriológico estéril
  - ADA: no se puede hacer por ser líquido hemorrágico
  - PCR 189, VES 97
  - ANA y ANCA NEGATIVOS
  - F. Reumatoideo normal
  
- En evolución herpes zoster en tórax
  
- Ecocardio de control idem: VI levemente dilatado y FEVI levemente disminuída, No derrame. **Sigue con movimiento anormal del septum IV.**
- TC control: no adenomegalias. Escaso derrame pleural bilateral
- Alta del hospital el 11/5 con control en políclinica: no consulta más en el Hospital



## ANATOMÍA PATOLÓGICA DEL PERICARDIO: caso clínico 3

- Abundante infiltrado fibrinoso con elementos inflamatorios mixtos. Necrosis fibrinoide en algunos vasos engrosados.
- Proceso inflamatorio agudo, PMN exuberante junto a fibrina, linfocitos y macrófagos
- En suma: pericarditis fibrinopurulenta inespecífica

## CASO CLÍNICO: 4

- 67 años SF
- 45 días antes del ingreso fiebre y tos productiva.
- Agrega anorexia, voz ronca, bradilalia, bradicardia, somnolencia, edema de cara y y aumento de peso.
- Al ingreso a sala de medicina: paciente vigil con tendencia al sueño, piel seca descamante, hiperqueratosis plantar, edema de cara y macroglosia. No bocio. En lo neurológico ROT con decontracción lenta. Con diagnóstico de hipotiroidismo descompensado por infección respiratoria se inicia tratamiento de sustitución hormonal.
- Agrega rápidamente coma e insuficiencia respiratoria severa:  $pO_2$  34,  $pCO_2$  108 pH 7.24, se realiza IOT y ARM
- Rx de tórax: derrame pleural bilateral. Se evacua por toracentesis 150 cc de líquido serohemático no mejorando.
- En Rx torax de control: gran silueta cardiopericárdica, PVC de inicio 14 cm  $H_2O$ .
- En la evolución deterioro hemodinámico con hipotensión arterial, pulsos finos, mala perfusión periférica e hipotermia. (se inicia T4 i/v y hemisuccinato de hidrocortisona).
- Se coloca catéter pulmonar que muestra descenso del IC, aumento de RVS y RVP, aumento de PAP, descenso ITVD, PCP y PVC elevadas.

## Sigue caso 4:

- Se realiza pericardiocentesis bajo ecografía evacuándose 300 cc de líquido serohemático, con franca mejoría hemodinámica persistiendo la disfunción cardíaca.
- Franca mejoría en los siguientes días. Disminución del derrame pericárdico (persiste moderada cantidad de derrame a nivel póstero-inferior y lateral).
- Desvinculación de ARM al 8º día.

## CASO CLINICO 5

- Paciente de 59 años, bronquítico crónico, en tratamiento con AINEs por dolor lumbar.
- El día previo al ingreso, dolor intraabdominal mayor a nivel de epigastrio, acompañado de vómitos y varias deposiciones de aspecto normal.
- El día del ingreso síncope, por lo cual es traído a emergencia hospitalaria.
- Al examen lúcido, tendencia al sueño, polipnea de 26 rpm, normocoloreado, en apirexia.
- CV: ritmo regular de 130 cpm, ruidos apagados, no roces ni soplos, presenta IY y a nivel periférico PA de 90/50 mmHg, pulsos finos iguales y presentes en los 4 MM. , extremidades frías, relleno capilar lento.
- PP s/p. Abdomen hepatomegalia.
- Se realiza IOT y ARM, infunden cristaloides por VVP.
- ECG: ritmo sinusal resto del trazado sin alteraciones.
- Gasometría arterial: pH 7.24, pO<sub>2</sub> 149, pCO<sub>2</sub> 15, HCO<sub>3</sub> 6.2 mEq/L.
- Se realiza VVC: PVC de 30 cc H<sub>2</sub>O

## CASO CLÍNICO 5

- Ecocardiograma pericardio ocupado, se punciona extrayéndose 50 cc, mejoría hemodinámica. Se convoca a cirujano de tórax para drenaje en BQ.
- Citológico: células neoplásicas

## HISTORIA CLINICA 6 (Tomada de Hall JB 2<sup>a</sup> ed)

62 años, SF, abuso de drogas i/v

Desde hace 1 semana fiebre y chuchos de frío.

Al ingreso febril: 39°C, PA 130/90 mmHg, ritmo regular de 80 cpm

Soplo 3/6 en precordio. Lesión de Janeway plantar

ECG: ritmo sinusal con conducción normal.

Rx torax: infiltrado pulmonar bilateral

GB: 18.000 mm<sup>3</sup> con desviación a izquierda.

Se diagnostica EI y se comienza tratamiento con vancomicina y gentamicina con resolución de la fiebre. Hemocultivos: estafilococo dorado y enterococo.

3er día en el Hospital: roce pericardico

Ecocardiograma: insuficiencia mitral y tricuspidea, probable vegetación en valvula mitral y derrame pericardico leve

4º día: insuficiencia respiratoria aguda: ARM e hipotensión arterial. Al examen bajo gasto cardiaco con IY. Soplo regurgitante de caracteres clínicos similares

**Swan Ganz:** PAD 18 mmHg con ausencia de onda “v” y valle de “y “, VD 36/17 mmHg, PAP: 36/22 mmHg y PCP de 19 mmHg, PA 90/60 mmHg y GC 2.95 L/min

Sigue:

Con diagnóstico de taponamiento cardíaco se administró 500 cc SF: AD y PCP de 22 a 24 mmHg sin mejoría de la PA ni del GC.

**Ecocardiograma:** gran aumento del derrame pericardico: evidencia de reducción del llenado de AD y VD, ventrículo izquierdo pequeño vigoroso.

**Pericardiocentesis** de 450 cc de líquido serohemático, con descenso de la presión pericardio de 25 mmHg a < 10 mmHg.

Las presiones AD y PCP permanecieron en 22 mmHg con rápido descenso de valle “y” con morfología de curva auricular en M. No mejoró ni la presión arterial ni el GC.

**Ecocardiografía:** disminución del derrame pericárdico, ausencia de colapso diastólico del VD, VI de contracción vigorosa, sin insuficiencia valvular significativa.

Líquido pericárdico: 177.000 GR y 77.000 GB, con cultivos negativos a pesar de que los hemocultivos periféricos seguían siendo positivos.

A pesar de una enérgica resuscitación respiratoria y circulatoria la paciente fallece unos pocos días después.

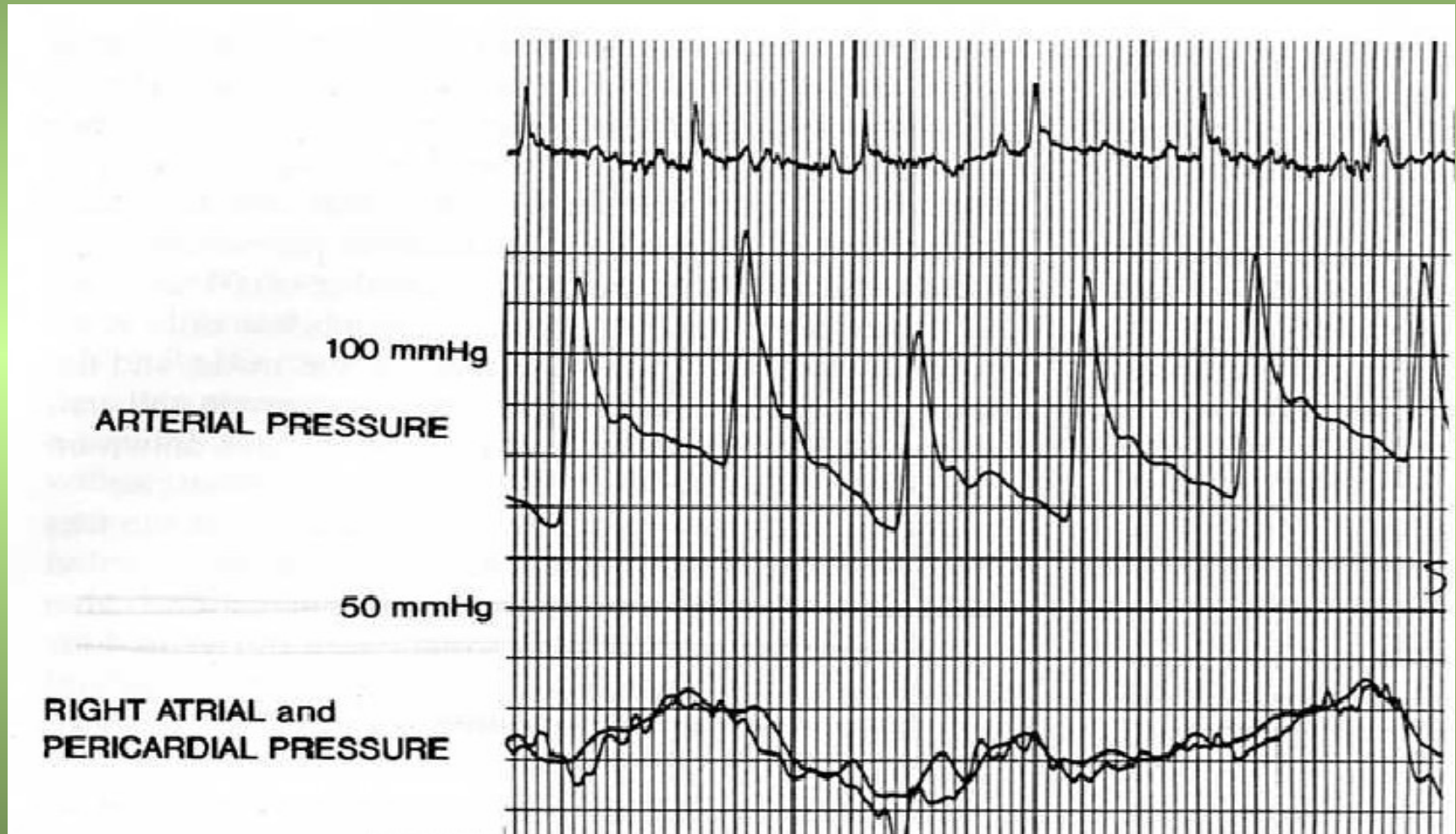
Sigue:

- Hallazgos clínicos de derrame-constricción, con hechos de ambos derrame y constricción
- Necropsia: exudado fibrinoso entre y en la superficie del pericardio y 20 cc. de liquido serohemático. Vegetaciones en válvula mitral y tricúspide, sin abscesos miocárdicos. Infiltrados pulmonares bilaterales múltiples con abscesos



# Presiones PA, AD y pericárdica en paciente con enf. pericardica constrictiva-derrame.

Tomado de Hall JB 2ª edición: caso clínico 6



Medidas de presiones hemodinámicas luego de pericardiocentesis. La presión en AD no es igual a la pericardica. La presión AD persiste elevada y toma la forma de constricción. PCP continua elevada  
Tomada de Hall JB 2ª ed. Caso clínico 6

